

طرح چند مورد پرونده صدمات مسری و غیر مسری در فوت  
و مشکلات موجود

دکتر فریدون اشرفیان

رئیس سالن تشریح پزشکی قانونی تبریز

# تعدد صدمات

- صدمات متعدد میتواند ناشی از ضربه واحدا یا ضربات متعدد باشد که در فرض سرایت وعدم سرایت از چهار فرض خارج نیست
- 1 هیچ یک از صدمات سرایت نکند
- 2 همه صدمات باهم سرایت کرده و منجر به جنایت جدید شوند
- 3- برخی از صدمات سرایت کرده و موجب آسیب بزرگتر گردد
- 4- برخی از صدمات سرایت کرده و موجب مرگ مجنی علیه گردد
- قانون گذار در مقام وضع تعیین دیه فرض اول و دوم همسو با مبانی فقهی به ترتیب حکم به تعدد دیات ق م 538 و تداخل دیات صدر بند ب 539 ق م ا کرده است همچنین چگونگی تعیین دیه در فرض سوم و چهارم در بند ب ماده 539 بیان کرده است هرچند حکم قانون گذار در مورد فرض سوم مطابق با مبانی فقهی است اما در مورد فرض چهارم با نقدهای جدی مواجه است



ب.ظ.۲۳۴/۱۴۰۰

اداره کل پزشکی قانونی استان  
اداره پزشکی قانونی شهرستان نایین  
سالن تشریح  
برگ گزارش معاینه جسد

محل الصاق یا چاپ مکتب

شماره پرونده: ۱۳۸۸  
شماره پرونده: ۳۲۷۸۹

هویت: <input type="checkbox"/> شناس <input type="checkbox"/> ناشناس	جنس: <input type="checkbox"/> مذکر <input type="checkbox"/> مؤنث <input type="checkbox"/> آقای نامعلوم	نام خانوادگی:	نام: ۰۶ نام پدر: حسین	نام و نام خانوادگی مادر:	تاریخ تولد: ۱۳۴۹/۰۶/۰۸ سن: ۸۱
شماره ملی: ۱۵۸۲۷۹۶۱۷۳	شماره شناسنامه/گذرنامه:	نام و نام خانوادگی پزشک / پزشکان معاینه کننده: پاشایی			
مرجع درخواست کننده: لاتنری ۲۷- مایان	تاریخ معاینه: ۱۴۰۰/۰۷/۰۴	ساعت معاینه: ۱۱:۳۰	محل معاینه: ن تشریح تبریز	تاریخ فوت:	۱۴۰۰/۰۶/۲۸

علت فوت:

شکستگی استخوان جمجمه و خونریزی پرده های مغزی متعاقب برخورد با جسم سخت

شرح معاینات و کالبدگشایی:

هوالباقی: متوفی به هویت فوق الذکر مردی ۸۱ ساله با قد تقریبی ۱۶۰-۱۵۵ سانتیمتر و وزن حدودی ۶۰ کیلوگرم ملبس به لباس شخصی که از طریق بیمارستان امام رضا تبریز به این مرکز ارسال شده بود. متوفی دارای بهداشت عمومی ضعیف و ظاهری بسیار لاغر بود. ریش و سبیل بلند و سفید رنگ داشت. جمود نعشی در حال اضمحلال کامل و کبودی نعشی به رنگ قرمز مایل به آبی در سطوح خلفی تکوین یافته بود. جسد دارای علامت فساد نعشی به صورت سبز شدگی شکمی بود. تاریخ فوت طبق پرونده بیمارستانی ۱۴۰۰/۶/۲۸ بود. در معاینه ظاهری سر و صورت و گردن سائیدگی وسیع روی بینی، سائیدگی بالای ابروی راست، بریدگی در گونه راست، سه فقره سائیدگی در آهیانه راست، بریدگی در قسمت میانی آهیانه مشهود بود. شکستگی استخوانی مشهود و ملموس نبود. در قفسه سینه و شکم آثار اقدامات احیا مشهود بود. آثار ضرب و جرح و شکستگی استخوانی مشهود و ملموس نبود. در خلف تنه سائیدگی در شانه راست و سائیدگی مختصر در حال التیام در قسمت میانی خلف کمر مشهود بود. آثار شکستگی استخوانی مشهود و ملموس نبود. در اندام تناسلی و مقعد آثار ضرب و جرح مشهود نبود. در اندامهای فوقانی و تحتانی سائیدگی خلف دست چپ، کبودی قدام زانوی چپ، سائیدگی قدام زانوی راست، سائیدگی های در حال التیام در قدام پای راست و قسمت داخلی مچ پای چپ، سائیدگی خلف هر دو آرنج، سائیدگی قدام دست راست و قدام مچ دست راست مشهود بود. آثار شکستگی استخوانی و مارک الکتریکی در اندام های فوقانی و تحتانی مشهود و ملموس نبود. در کالبدگشایی پوست سر باز شد. زیر پوست خونمردگی وسیع در ناحیه گیجگاهی راست و شکستگی استخوان جمجمه در ناحیه گیجگاهی سمت راست مشهود بود. طاق جمجمه برداشته شد. خونمردگی زیر سخت شامه و زیر عنکبوتیه در نواحی گیجگاهی راست و چپ و مخچه مشهود بود. پرده سخت شامه جدا گردید. خونمردگی خارج سخت شامه و شکستگی قاعده جمجمه یافت نگردید. پوست سینه باز شد. زیر پوست خونمردگی در روی جناغ مشهود بود. شکستگی استخوان جناغ و دنده های ۱ تا ۶ سمت راست و ۱ تا ۵ سمت چپ (ناشی از عملیات احیا) مشهود بود. استخوان جناغ برداشته شد. در فضای جنب خون و مایع غیرطبیعی مشهود نبود. چسبندگی ریه ها به دیواره ها مشهود بود. در ریه ها و قلب آثار ضرب و جرح مشهود نبود. شکم باز شد. زیر پوست خونمردگی مشهود نبود.

چنانچه کافر مربوطه برای جرح متعلق مرد نظر کافر نمی باشد و پشت برگ استفاده ننماید.

برج تاریخ و لغضا به میراث نام و نام خانوادگی پزشک پزشکان معاینه کننده بر فضای گزارش معاینه جسد و در فضای صفحه ۵۰ در صورتی که پیش از یک هفته باشد از برای است.

تاریخ: ۱۴۰۱/۸/۱۴  
شماره: ۵۰۳۰۹۹۰۰۲۳۲۱۶۴۳۷  
پوست:

بِسْمِ اللَّهِ  
اداره کل پزشکی قانونی استان آذربایجان شرقی  
اداره کل پزشکی قانونی شهرستان



### دادیار محترم شعبه ۲۳ دادسرای عمومی و انقلاب تبریز

سلام علیکم

احتراماً عطف به نامه شماره ۱۴۰۰۳۰۹۹۰۰۲۳۲۱۶۴۳۷-۱۴۰۰/۷/۲۲ در مورد متوفی  
لندن\_۳\_۳۱\_۳۱ فرزند ۳-۳۱ پرونده بررسی شد. با توجه به اینکه متوفی لحظاتی پس  
از حادثه قبل از رسیدن به بیمارستان فوت نموده است لذا کلیه خدمات مسری در فوت  
می باشند. شرح گزارش نهایی به پیوست خدمتعالی ارسال می گردد. /ق

از طرف: **دکتر علی صفائی فرد**  
مدیر کل پزشکی قانونی استان آذربایجان شرقی



سازمان پزشکی قانونی

اداره کل پزشکی قانونی استان تهران

اداره پزشکی قانونی شهرستان تهران

سالن تشریح تهران

برگ گزارش معاینه جسد

ب.ظ.۱۳۰۷۱۳۰۰

محل الصاق با چاپ عکس

شماره پرونده: ۱۴۹۵  
 شماره جواز: ۳۲۷۰۲  
 شماره پرونده یزدانی: ۱۴۹۵

هویت: <input type="checkbox"/> شناس <input type="checkbox"/> ناشناس	جنس: <input type="checkbox"/> مذکر <input type="checkbox"/> مؤنث	نام خانوادگی: ن	نام پدر: علی	نام و نام خانوادگی مادر: ...	تاریخ تولد: ۱۳۸۲ سن: ۱۷
شماره ملی:	شماره شناسنامه/گذرنامه:	نام و نام خانوادگی پزشک/پزشکان معاینه کننده: شفا: اینی			
مرجع درخواست کننده:	تاریخ معاینه:	ساعت معاینه:	محل معاینه:	تاریخ فوت:	علت فوت:
کلانتری گلدرود	۱۴۰۰/۰۶/۲۲	۱۹:۴۵	ن تشریح تبریز	۱۴۰۰/۰۶/۲۲	

ضربه مغزی و خونریزی پرده های مغز متعاقب شکستگی قاعده جمجمه در اثر برخورد با جسم سخت

**شرح معاینات و کالبدگشایی:**  
 هوایی: جسد متعلق به پسر جوان حدود ۱۷ ساله قد حدود ۱۷۰ سانتیمتر، وزن حدود ۶۵ کیلوگرم از بیمارستان به این مرکز ارسال شده است. کیبودی نعشی در خلف تنه و خلف بازوها تشکیل شده است. جمود نعشی ایجاد شده است. در معاینه ظاهری سر و گردن: جراحی وسیع بخیه شده در حال التیام در سمت راست سر و کیبودی اطراف چشم راست و خونریزی زیر ملتحمه چشم راست رویت شد. در معاینه ظاهری قدام و خلف تنه و شکم: کیبودی روی شانه راست و منطقه سائیدگی سطحی در خلف شانه راست و منطقه سائیدگی سطحی وسیع در خلف پهلوی چپ رویت شد. در معاینه ظاهری اندامهای فوقانی و تحتانی: منطقه سائیدگی سطحی در آرنج راست و دو فقره سائیدگی سطحی روی پای راست و سائیدگی سطحی در خلف میج دست چپ و منطقه سائیدگی در پشت دست چپ و آثار خودزنیهای متعدد قدیمی در خلف ساعد چپ رویت شد. آثار شکستگی و دررفتگی در اندامها و آثار دفاعی در کف دستها و ناخن ها و آثار مارک الکتریکی رویت نشد. در ناحیه تناسلی نکته خاصی رویت نشد. در کالبدگشایی: پوست ناحیه سر باز شد. زیر پوست سر خونمردگی وسیع در ناحیه سمت راست پیشانی و آهیانه ای راست و فرق سر و سمت راست پس سر رویت شد. شکستگی در سمت راست قاعده جمجمه مشاهده شد. خونریزی بالای سخت شامه در زیر لوبهای سمت راست مغز و خونریزی تحت عنکبوتیه پراکنده در سمت راست مغز و گیجگاهی چپ و کوفتگی نسج مغزی خفیف در زیر لوب گیجگاهی سمت چپ مغز رویت شد. پوست ناحیه سینه و شکم باز شد. خونمردگی در این ناحیه مشاهده نشد. شکستگی در دنده ها رویت نشد. خونمردگی روی سطح قدامی قلب مشهود بود. ادم و احتقان در ریه ها رویت شد. قلب از محل پایه عروق جدا شد. وزن آن حدود ۲۷۰ گرم بود. عروق کرونر قلب باز بودند و نکته خاصی در قلب رویت نشد. خونمردگی خفیف روی عضلات سمت راست لگن مشاهده شد. پارگی در احشا شکمی مشاهده نشد. با توجه به شرح فوق علت مرگ ضربه مغزی و خونریزی پرده های مغز متعاقب شکستگی قاعده جمجمه در اثر برخورد با جسم سخت تعیین گردید. جواز دفن به نام وی صادر شد. بق  
 پزشک معاین: دکتر خدایی

دکتر اشرفیان  
 رئیس سالن تشریح پزشکی قانونی تبریز

چنانچه کاور مربوطه برای مرجع مطالب مورد نظر کالی نی باشد از پشت برگ استعلام نمایید  
 اینجانب تاریخ و امضاء به صورت نام و نام خانوادگی پزشک و پزشکان معاینه کننده در فضای گزارش معاینه جسد و در فضای معینه ما بر سرزدن که بیش از یک معینه باشد قهری است

تاریخ: ۱۴۰۰م ۸، ۱۹

شماره: ۵۱۲۹۵

پوست:

بسم تعالی

اداره کل پزشکی قانونی استان آذربایجان شرقی

اداره پزشکی قانونی تبریز



### دادیار محترم شعبه ۲۳ دادرسی عمومی و انقلاب تبریز

سلام علیکم

احتراماً در پاسخ به نامه شماره ۱۴۰۰۳۰۹۹۰۰۲۱۴۴۱۰۷۵-۱۴۰۰۷/۷ در خصوص

**متوفی ازنند۱-۱۵** خلف ز فرزند **علی** اعلام می دارد:

بر اساس بررسی شرح معاینه جسد و کالبدگشایی و مندرجات تصویر پرونده بیمارستان: سائیدگی خلف پهلوی چپ (ارش در حد حارصه) و سائیدگی خلف مچ دست چپ و پشت دست چپ (هر دو از نوع حارصه) و سائیدگی آرنج راست (حارصه) و دو فقره سائیدگی روی پای راست (دو فقره حارصه). بر اساس تفسیر رادیوگرافیهای انجام یافته شکستگی خطی در استخوان ترقوه راست (دیه ۴ درصد) و شکستگی خطی در سمت راست لگن نیز داشته است (ارش چهار درصد) که این صدمات غیرمصری در فوت به نظر می رسد. سایر صدمات اعلام

شده مصری در فوت می باشند./ق

پزشک معاین: دکتر خدایی

**دکتر علی صفائی فرد**

**مدیر کل پزشکی قانونی استان آذربایجان شرقی**



وزارت بهداشت، درمان و آموزش پزشکی

سازمان پزشکی قانونی

اداره کل پزشکی قانونی استان

اداره پزشکی قانونی شهرستان

سالن تشریح تبریز

برگ گزارش معاینه جسد

ق ظ ۹۲۸۴۲-۰۹

محل الصاق یا چاپ مکتب

شماره پرونده: ۱۵۱۹  
شماره پرونده: ۳۳۴۲۲  
شماره جوار

تاریخ تولد: ۱۳۴۴/۰۴/۰۴ سن: ۶۰	نام و نام خانوادگی مادر: مهرمحمدعلی	نام پدر: مهرمحمدعلی	نام: مهرمحمدعلی	نام خانوادگی: مهرمحمدعلی	جنس: <input type="checkbox"/> مذکر <input type="checkbox"/> مؤنث <input checked="" type="checkbox"/> نامعلوم	شماره شناسنامه/گذرنامه: ۶۲۳۹۲۷۱۷۶۴
تاریخ فوت: ۱۴۰۰/۰۷/۲۰	محل معاینه: سالن تشریح تبریز	ساعت معاینه: ۱۶:۱۰	تاریخ معاینه: ۱۴۰۰/۰۷/۲۱	مرجع درخواست کننده: کلانتری سردرود	علت فوت: صدمات متعدد بدنی متعاقب برخورد جسم سخت	

شرح معاینات و کالبدگشایی:  
 هوالبائی: جسد متعلق به زنی ۶۰ ساله با قد تقریبی ۱۶۵ سانتیمتر و وزن تقریبی ۶۵ کیلوگرم داخل ملحفه سفید از بیمارستان ارجاع شده است. جمود نعشی در حال اضمحلال و کیبودی نعشی خلف تنه تکوین یافته است. تاریخ فوت بر اساس مدارک بیمارستانی مورخه ۱۴۰۰/۰۷/۲۰ می باشد. در معاینه جراحات شدید ناحیه پیشانی، پارگی ابروی راست و پل بینی مشهود است. شکستگی استخوان بینی مشهود و ملموس است. شکستگی استخوان جمجمه ملموس نیست. در گردن آثار ظاهری ضرب و جرح و خفگی یا خفه کردگی مشهود نیست. آثار و علائم احیا قلبی ریوی مشهود است. در قدام قفسه سینه و شکم و خلف تنه آثار ظاهری ضرب و جرح مشهود نیست. جراحات بخیه شده بیمارستانی در نواحی قدام ران چپ و ناحیه ساق پای چپ و ناحیه فوقانی ران راست مشهود است که بر اساس مدارک بیمارستانی شکستگی استخوان ران راست و استخوانهای ساق پای چپ داشته است. در کالبدگشایی بعمل آمده پوست سر باز شد. خونمردگی زیر پوست سر در ناحیه فرق سر و خلف سر مشهود است. شکستگی استخوان جمجمه مشهود یا ملموس نیست. خونمردگی در اطراف پرده های مغزی و نسج مغزی و مخیچه مشهود نیست. پرخونی عروق مغزی مشهود است. پوست گردن و قفسه سینه و شکم باز شد. خونمردگی اطراف عضلات حلق و حنجره مشهود نبود. هماتوم (خونمردگی) شدید در عضلات بین دنده های قدام قفسه سینه سمت راست و چپ مشهود است. شکستگی دنده های ۵ و ۳ و ۲ سمت راست قفسه سینه و دنده های ۱ و ۲ و ۳ و ۴ و ۵ و ۷ سمت چپ قفسه سینه مشهود و ملموس است. خونابه حدود ۴۰۰ سی سی داخل فضای جنب قفسه سینه مشهود است. ریه ها در برش محتقن و خیزدار هستند. آیشامه قلبی پر از مایع زرد رنگ به میزان تقریبی ۵۰ سی سی است. قلب از پایه عروقی جدا شد. عروق کرونر قلب باز و ضایعه خاصی در قلب مشهود نیست. در شکم مایع اضافی مشهود نیست. خونمردگی مختصر ناف طحال مشهود است. کیب بدون پارگی و دارای اندازه و نمای طبیعی است. معده حاوی ترشحات مختصر است. روده ها نفاخ هستند. کلیه ها در سطح دارای خونمردگی مختصر هستند. خونمردگی خلف صفاق مشهود نیست. خونمردگی در عضلات کف لگن مشهود است. مثانه بدون پارگی است. علت فوت صدمات متعدد بدنی تعیین و جواز دفن به نام متوفی صادر گردید. /ق

پزشک معاین: دکتر کاظم زاده

دکتر اشرفیان  
 رئیس سالن تشریح پزشکی قانونی تبریز

پانجه کادر مربوطه برای عروج مطالب مورد نظر کافی نمی باشد و باید از پشت برگ استفاده نمود.  
 عروج ترشحات و اشیاء همراه نام و نام خانوادگی پزشک پزشکان معینه کنند. در تهیه گزارش معاینه جسد و در تهیه ملحفه ما در صورتی که بیش از یک ملحفه باشد فراموش است.

طرح استانداردسازی اسناد و مدارک پزشکی - سازمان پزشکی قانونی کشور ۱۳۹۳-۰۰/۰۵

تاریخ: ۱۶/۰۸/۱۴۰۰

شماره: ۱۵۱۹-ت-۵

بوست:

بسمه تعالی

اداره کل پزشکی قانونی استان آذربایجان شرقی

اداره پزشکی قانونی شهرستان



## دادیار محترم شعبه ۱۳ دادسرای عمومی و انقلاب تبریز

سلام علیکم

احتراماً در پاسخ به نامه شماره ۱۴۰۰/۸/۸-۱۴۰۰۳۰۹۹۰۰۲۵۱۸۱۴۵۲ در مورد متوفیه محه رحمت یان صبه پتلی فرزند میرمحمدعلی پرونده بررسی شد ۱- جراحی شدید دامیه ناحیه پیشانی ۲- پارگی دامیه ابروی راست با امتداد به پل بینی ۳- شکستگی استخوان بینی صدمت غیرمصری هستند، بقیه صدمات مصری هستند./ق

پزشک معاینه: دکتر کاظم زاده

دکتر علی صفائی فرد

مدیر کل پزشکی قانونی استان آذربایجان شرقی





سازمان پزشکی و تریولوژی

اداره کل پزشکی قانونی استان  
اداره پزشکی قانونی شهرستان تالاب - تشریح - تبریز  
سالن تشریح  
برگ گزارش معاینه جسد

ق. ط ۱۴۳: ۱۱۵۱

محل الصاق یا چاپ مکتب

شماره پرونده: ۱۳۶۴  
شماره پرونده: ۳۲۷۶۹  
شماره جواز:

هویت: <input type="checkbox"/> شناسی <input type="checkbox"/> ناشناس	جنس: <input type="checkbox"/> مذکر <input type="checkbox"/> مؤنث <input type="checkbox"/> آقای نامعلوم	نام خانوادگی:	نام پدر: بلخی	نام و نام خانوادگی مادر: دکتر محمد	تاریخ تولد: ۱۳۳۹/۰۶/۰۶ سن: ۶۱
شماره ملی: ۵۱۹۸۵۲۷۰۶۸	شماره شناسنامه/گذرنامه:	نام و نام خانوادگی پزشک/پزشکان معاینه کننده: اشرفیان			
مرجع درخواست کننده: لانتوری ۲۷ - مایان	تاریخ معاینه: ۱۴۰۰/۰۷/۰۱	ساعت معاینه: ۱۳:۵۰	محل معاینه: ن تشریح تبریز	تاریخ فوت: ۱۴۰۰/۰۶/۳۱	علت فوت: صدمات متعدد بدنی متعاقب برخورد با جسم سخت

شرح معاینات و کالبدگشایی:  
حوالی: جسد متعلق به مردی است ۶۱ ساله قد حدود ۱۷۰ سانتی متر و وزن حدود ۶۵ کیلوگرم می باشد با لباس شخصی ارسال شده است جمود نعشی مستقر شده و لیویدته مختصر در خلف بدن مشهود است از زمان فوت حدود ۱۸ ساعت سپری شده است رنگ پریده میباشد در سر و صورت و گردن آثار ضرب و جرح واضح مشاهده نشد در بررسی قفسه سینه و شکم و پشت بدن آثار ضرب و جرح واضح مشاهده نشد محل اقدامات احیاء بیمارستانی مشاهده شد در بررسی اندامها سائیدگی ساعد چپ - شکستگی مچ پای چپ و شکستگی باز ران چپ مشاهده شد آثار ضرب و جرح واضح و شکستگی استخوانی در سایر اندامها مشاهده نشد در نواحی تناسلی آثار ضرب و جرح واضح مشاهده نشد آثار خفگی و خفه کردگی و مسمومیت ظاهری مشاهده نشد در کالبدگشایی انجام شده گردن باز شد خونمردگی زیر پوست گردن و اطراف حلق و حنجره مشاهده نشد شکستگی یا دررفتگی فقرات گردن مشاهده نشد قفسه سینه و شکم باز شد خونمردگی مختصر زیر پوست قفسه سینه در سمت راست مشاهده شد شکستگی دنده های سوم تا هفتم راست مشاهده شد خونریزی حدود ۷۵۰ میلی لیتر در حفره جنبی راست مشاهده شد کوفتگی نسج هر دو ریه در لوب تحتانی مشاهده شد لخته واضح در عروق روی مشاهده نشد خونریزی در فضای آبشامه قلب مشاهده نشد در بررسی قلب ۴۰۰ گرم وزن داشت عروق کرونر حدود ۴۰ درصد انسداد داشتند عارضه خاصی در قلب مشاهده نشد شکم باز شد خونریزی وسیع حدود یک لیتر داخل شکم مشاهده شد طحال اندازه و نمای طبیعی داشت پارگی لوب راست کبد مشاهده شد معده خالی بود بوی سم خاصی به مشام نرسید خونمردگی مختصر خلف صفاق در سمت چپ مشاهده شد کلیه ها اندازه و نمای طبیعی داشتند شکستگی و خونمردگی لگن در سمت چپ مشاهده شد در مجموع با توجه به موارد فوق علت فوت صدمات متعدد بدنی متعاقب برخورد با جسم سخت تعیین شد جواز دفن به نام وی صادر شد.

پزشک معاین: دکتر اشرفیان

دکتر اشرفیان  
رئیس سالن تشریح پزشکی قانونی تبریز

پانجه کافر مربوطه برای برج مطالب مرده نظر کلی می باشد او پشت برگ استفاده نموده.  
برج تاریخ و قضا به همراه نام و نام خانوادگی پزشک/پزشکان معاینه کننده در تهیه گزارش معاینه جسد و در تهیه صلحه دا در صورتی که بیش از یک صلحه باشد الزامی است.

تاریخ: ۱۴۰۳/۰۷/۱۴  
شماره: ۱۳۶۴  
پیوست: -

بسمه تعالی  
اداره کل پزشکی قانونی استان آذربایجان شرقی  
اداره کل پزشکی قانونی آذربایجان شرقی



## دادیار محترم شعبه ۲۳ دادسرای عمومی و انقلاب تبریز

سلام علیکم

احتراماً عطف به نامه شماره ۱۷۳۰۱۷۳۰۵۲۲۲۳۰۹۹۰۰۳۰۹۹۰۱۴-۱۴۰۰/۷/۱۴ در مورد متوفی می. ش. م. فرزند ب. می. پرونده بررسی شد. با توجه به اینکه علت فوت صدمات متعدد بدنی می باشد و فاصله زمانی بین حادثه و فوت نزدیک می باشد لذا کلیه صدمات ضربه ای اعلام شده مسری و موثر در فوت می باشند. شرح معاینه جسد به پیوست خدمتعالی ارسال می گردد. /ق

دکتر علی صفائی فرد

مدیر کل پزشکی قانونی استان آذربایجان شرقی



سازمان پزشکی قانونی

اداره کل پزشکی قانونی استان  
اداره پزشکی قانونی شهرستان  
سالن تشریح تهریز  
برگ گزارش معاینه جسد

ق.ظ.۲۹:۱۳:۰۹

محل الصاق یا چاپ همس

شماره پرونده: ۱۷۰۷  
شماره پرونده: ۳۳۱۰۷

هویت: <input type="checkbox"/> شناسی <input type="checkbox"/> ناشناسی	جنس: <input type="checkbox"/> مذکر <input type="checkbox"/> مؤنث آقای نامعلوم	نام خانوادگی: عباسعلی	نام: عباسعلی	نام پدر: عباسعلی	نام و نام خانوادگی مادر: عباسعلی	تاریخ تولد: سن: ۱۳۴۷ شماره: ۵۳
شماره ملی: ۱۶۹۸۶۲۸۴۶۳	شماره شناسنامه/گذرنامه: ۱۶۹۸۶۲۸۴۶۳	نام و نام خانوادگی پزشک: فرداد	شماره ملی: ۱۶۹۸۶۲۸۴۶۳			
مرجع درخواست کننده: کلاتری ۱۸	تاریخ معاینه: ۱۴۰۰/۰۸/۱۶	ساعت معاینه: ۱۱:۳۰	محل معاینه: ن تشریح تهریز	تاریخ فوت: ۱۴۰۰/۰۸/۱۵		

علت فوت: ضربه مغزی و خونریزی پرده های مغز بدنبال شکستگی جمجمه در اثر برخورد با جسم سخت

شرح معاینات و کالبدگشایی:

هوالباقی: متوفی به هویت فوق الذکر مردی ۵۳ ساله با قد تقریبی ۱۷۰ سانتیمتر و وزن تقریبی ۷۵ کیلوگرم پیچیده شده در کاور بیمارستانی ملبس به لباس بیرون توسط آمبولانس به این مرکز ارسال شده است. متوفی دارای بهداشت عمومی مناسب و ظاهری طبیعی میباشد. موهای سر کوتاه و به رنگ جوگندمی، فاقد ریش و سیل می باشد. دارای دندانهای طبیعی است. جمود نعشی استقرار یافته و کبودی نعشی در سطوح خلفی تشکیل یافته است. جسد فاقد علائم فساد نعشی می باشد. زمان فوت بر اساس مندرجات پرونده بیمارستانی تاریخ ۱۴۰۰/۸/۱۵ تعیین می گردد. معاینه ظاهری: سر و صورت: در معاینه صورت پتشی در ملتحمه ها و پلک ها و پشت گوشها وجود نداشت. صورت اندکی محقرن بود. چشم ها متورم و کبود بودند. در اطراف بینی خون وجود داشت که با اقدامات پزشکی تحت کنترل قرار گرفته بود (تامپون تعبیه شده بود). جراحی بخیه شده در سمت راست پیشانی وجود داشت. پارگی و بریدگی در گردن وجود نداشت. حرکات مهره های گردن طبیعی بود. در مهره های گردن شکستگی استخوانی ملموس نبود. قفسه صدری: آثار اقدامات احیا در قفسه سینه وجود داشت. محل تعبیه لوله سینه ای در سینه وجود نداشت. آثار ضرب و جرح در قفسه سینه وجود نداشت. شکستگی استخوانی در جناغ و دنده ها لمس نگردید. شکم: در قسمت تحتانی سمت چپ شکم کبودی و خراشیدگی وجود داشت. پشت: در پشت تنه سائیدگی و خونمردگی وجود نداشت. شکستگی مهره ای ملموس نبود. ناحیه تناسلی و مقعد: ناحیه تناسلی و کیسه های بیضه و مقعد فاقد سائیدگی و خونمردگی و کبودی و فاقد پارگی بودند. اندامهای فوقانی و تحتانی: در معاینه اندامهای فوقانی و تحتانی جوشگاه سائیدگی در قسمت قدامی تحتانی ساق پای راست و سائیدگی در قسمت قدامی تحتانی قسمت خارجی ساق پای راست وجود داشت. کبودی در قسمت تحتانی داخلی ساق پای راست و تحتانی خارجی ساق پای چپ و در قسمت قدامی تحتانی ساق پای راست و کبودی و تورم در زانوی راست وجود داشت. خراشیدگی در کف دست راست مشهود بود. شکستگی استخوانی لمس نگردید. در کف دستها و انگشتان و زیرناخن ها جسم خارجی مشهود نبود. کالبدگشایی: سر: پوست سر باز شد. زیر پوست سر خونمردگی وسیع در قسمت میانی وجود داشت. شکستگی استخوان جمجمه به صورت وسیع از قسمت فوقانی سر تا قسمت پس سری وجود داشت. خونریزی در فضای داخل سخت

چنانچه کاور مربوطه برای مرجع مطالب مورد نظر کائن نس باشد از پشت برگ استفاده نماید.  
برج تهریز و لفظ به مهره نام و نام خانوادگی پزشک پزشکان معاینه کننده در فضای گزارش معاینه جسد و در فضای معینه ما در صورتی که پیش از یک صفحه باشد لراست است.

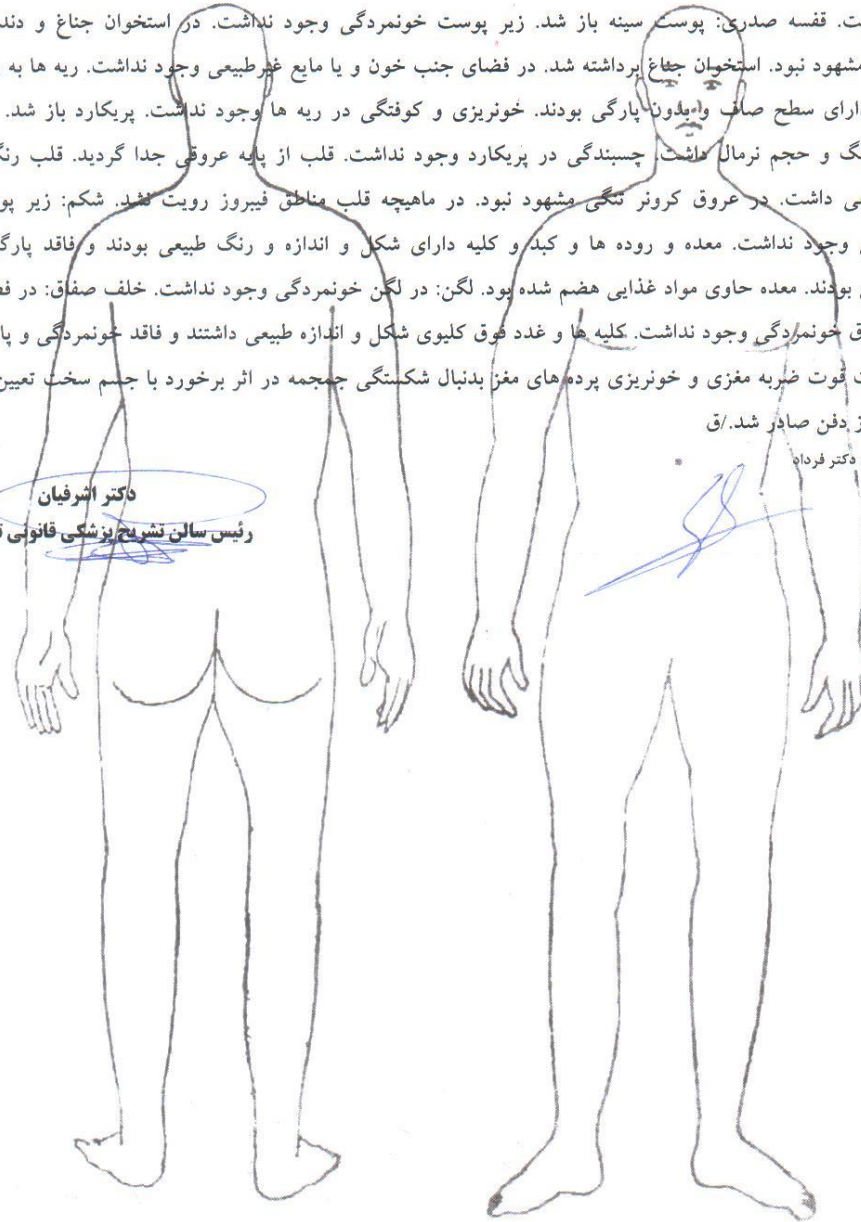
شامه و عنکبوتیه وجود داشت. شکستگی در کف استخوان جمجمه در محاذات استخوانهای کاسه چشم به صورت وسیع وجود داشت. قفسه صدری: پوست سینه باز شد. زیر پوست خونمردگی وجود نداشت. در استخوان جناغ و دنده ها شکستگی مشهود نبود. استخوان جناغ برداشته شد. در فضای جنب خون و یا مایع غرطبیعی وجود نداشت. ریه ها به رنگ طبیعی و دارای سطح صاف وایدون پارگی بودند. خونریزی و کوفتگی در ریه ها وجود نداشت. پریکارد باز شد. مایع پریکارد رنگ و حجم نرمال داشت. جسیبندگی در پریکارد وجود نداشت. قلب از پایه عروقی جدا گردید. قلب رنگ و اندازه طبیعی داشت. در عروق کرونر تنگی مشهود نبود. در ماهیچه قلب مناطق فیروز رویت نشد. شکم: زیر پوست خونمردگی وجود نداشت. معده و روده ها و کبد و کلیه دارای شکل و اندازه و رنگ طبیعی بودند و فاقد پارگی و خونمردگی بودند. معده حاوی مواد غذایی هضم شده بود. لگن: در لگن خونمردگی وجود نداشت. خلف صفاق: در فضای خلف صفاق خونمردگی وجود نداشت. کلیه ها و غدد فوق کلیوی شکل و اندازه طبیعی داشتند و فاقد خونمردگی و پارگی بودند. علت فوت ضربه مغزی و خونریزی پرده های مغز بدنیاال شکستگی جمجمه در اثر برخورد با جسم سخت تعیین می

گردد. جواز دفن صادر شد. / ق

پزشک معاین: دکتر فردا

دکتر اشرفیان

رئیس سالن تشریح پزشکی قانونی تبریز



تاریخ: ۱۱/۰۹/۱۴۰۰  
شماره: ۱۷۰۷ ارت ۵۱

بسمه تعالی  
اداره کل پزشکی قانونی آذربایجان شرقی  
اداره کل پزشکی قانونی استان



## دادیار محترم شعبه ۲۳ دادرسی عمومی و انقلاب تبریز

سلام علیکم

احتراماً در پاسخ به نامه شماره ۱۴۰۰۳۰۹۹۰۰۲۸۷۷۹۳۰۲-۱۴۰۰/۹/۶-۱۴۰۰ در مورد متوفی تسور سیدر حه تنائی زکاتیهانی فرزند عباسعلی پرونده بررسی شد. صدمات غیرمسمری به شرح زیر اعلام می گردد: ۱- کبودی در قسمت تحتانی سمت چپ شکم ۲- خراشیدگی در قسمت تحتانی سمت چپ شکم (ارش حارصه در تنه به میزان نیم درصد دیه کامل) ۳- جوشگاه سائیدگی حارصه در قسمت قدامی تحتانی ساق پای راست ۴- سائیدگی حارصه در قسمت قدامی تحتانی قسمت خارجی ران راست ۵- کبودی در قسمت تحتانی داخلی ساق پای راست ۶- کبودی در قسمت تحتانی خارجی ساق پای چپ ۷- کبودی در قسمت قدامی تحتانی ساق پای راست ۸- کبودی و تورم در زانوی راست (ارش به میزان چهار هزارم دیه کامل) ۹- خراشیدگی حارصه در کف دست راست مشاهده شد. مابقی صدمات

مسمری می باشند. /ق

پزشک معاین: دکتر فرداد

دکتر علی صفائی فرد

مدیر کل پزشکی قانونی استان آذربایجان شرقی

اداره کل پزشکی قانونی استان آذربایجان شرقی - تبریز - خیابان پیر ویکتور - ترسنده به بل نوازش

کد پستی: ۲۳۵۲۱ - ۵۱۵۷۷ - تلفن: ۳۳۶۹۱۴۰۰ - فاکس: ۳۳۶۹۱۳۸

اداره پزشکی قانونی تبریز - میدان راه آهن - اول حاده سنبلو

کد پستی: ۵۱۹۷۶ - ۱۷۱۵۱ - تلفن: ۵۱۹۷۶ - فاکس: ۳۴۴۱۴۳۰

Web Site: <http://as.moj.ir> - email: [as@moj.ir](mailto:as@moj.ir)



دادگستری کی استان  
آذربایجان شرقی

مکاتبات قضایی



شماره نامه



شماره پرونده

شماره نامه : ۱۲۰۰۲۰۹۹۰۰۲۱۱۲۱۲۷۲  
شماره پرونده : ۱۲۰۰۲۰۹۳۰۰۰۲۲۵۷۶۵۷  
شماره بایگانی پرونده : ۰۰۰۱۲۵۰  
تاریخ تنظیم : ۱۴۰۰/۰۹/۲۲-۰۸:۲۰  
تعداد :

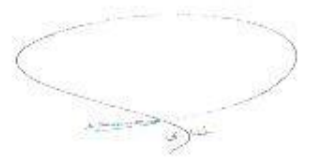
موضوع : رفو اتهام از نظریه قضایی

به : اداره کل بررسیهای قانونی استان آذربایجان شرقی

سلام علیکم

احتراماً با توجه به اعتراض شرکت بیمه آرن مینی بر اینکه با توجه به اینکه سن زمان حادثه و زمان فوت مرحوم د و با **م. شهادت فرزند عباسعلی قاضی جلدانی وجود نداشته است چرا که به‌میرده در** اورژانس فوت نموده است با بررسی مجدد پرونده نامبرده و با معان نظر به ماده 539 قانون مجازات اسلامی و بحثنامه قوه قضائیه اعلام گردد **آیا صدمات غیر مسری اعلامی وی طبق گواهی مطروح گردد یا خیر؟**

۱۷۰۷



دادار شعبه ۲۲ داداری دادسرای عمومی و انقلاب شهرستان تبریز - بخش عقاری

بسم الله الرحمن الرحیم  
سید محمد  
با منج اعلام کرد  
۹۱۸۵

۱۶۹۸۹۲۸۴۴۳



پسند عالی  
از طرف مجمع تشخیص مصلحت نظام  
در تاریخ ۱۳۹۷/۰۵/۰۵

شماره: ۱۴۰۰۹۰۲۸  
تاریخ: ۱۳۹۷/۰۵/۰۵

## دادیار محترم شعبه ۲۳ دادرسی عمومی و انقلاب تبریز

سلام علیکم

احتراماً عطف به نامه شماره ۱۴۰۰۳۰۹۹۰۰۳۱۱۲۱۲۷۳-۱۴۰۰۹۰۲۴ در مورد متوفی متوفی بن صدقاتی پرونده مجدداً بررسی شد. در پخشنامه های ارسالی و مباحث مطرح در مرکز مطالعات فقهی، بصورت قطعی به واژه زمان بین حادثه و فوت و تاثیر آن در اعمال قانون ۵۳۹ مجازات اسلامی نشده است لذا بر اساس نظر کارشناسی پزشکی معاین، صدمات غیرمسمومی و غیرموثر اعلام شده مورد تایید می باشد. بق

دکتر علی صفائی فرد

مدیرکل پزشکی قانونی استان آذربایجان شرقی



شماره پرونده: ۱۴۳۷  
شماره پرونده: ۲۳۳۴۴  
شماره جواز:

اداره کل پزشکی قانونی استان  
اداره پزشکی قانونی شهرستان  
سال تشریح: تالار تشریح تبریز  
برگ گزارش معاینه جسد

هویت: <input type="checkbox"/> سقا شناس <input type="checkbox"/> ناشناس	جنس: <input checked="" type="checkbox"/> مذکر <input type="checkbox"/> مؤنث	نام خانوادگی: <input type="checkbox"/> نام پدر: <input type="checkbox"/>	نام و نام خانوادگی مادر: <input type="checkbox"/>	تاریخ تولد: <input type="checkbox"/>
شماره ملی: ۱۳۷۹۸۷۷۹۱۱	شماره شناسنامه/گذرنامه:	نام و نام خانوادگی پزشک/پزشکان معاینه کننده: سیاح علی	تاریخ فوت: ۱۴۰۰/۰۷/۰۹	سن: ۵۸
مرجع درخواست کننده: کلاتری ۱۱	تاریخ معاینه: ۱۴۰۰/۰۷/۱۰	ساعت معاینه: ۱۳:۳۰	محل معاینه: سالن تشریح تبریز	تاریخ فوت: ۱۴۰۰/۰۷/۰۹

صدمات متعدد بدنی بر اثر برخورد با جسم سخت

شرح معاینات و کالبدگشایی:

هوالباقی: متوفی به هویت فوق الذکر مردی حدود ۵۸ ساله با قد تقریبی ۱۷۰ سانتی متر و وزن تقریبی ۱۰۰ کیلوگرم، پیچیده شده در ملحفه بیمارستانی توسط کلاتری ۱۱ از بیمارستان امام رضا (ع) تبریز ارسال شده بود. متوفی دارای بهداشت عمومی مناسب بود. پیکر دارای موهای سر کوتاه و سفید که در قسمت قدام سر ریخته، با چشمان به رنگ تیره، دارای ته ریش و سبیل سفید رنگ بود. جمود نعشی استقرار یافته و کبودی نعشی به رنگ ارغوانی روشن در سطوح خلفی تنه و اندام ها در حال تکوین بود. زمان فوت بر حسب اعلام بیمارستانی ساعت ۱۵:۰۰ به تاریخ ۱۴۰۰/۰۷/۰۹ بوده است. در معاینه ظاهری سر: آثار پارگی و بریدگی مشهود و ملموس نبود. در لمس حجمه شکستگی واضح لمس شد. در صورت: سیاه شدگی در حال جذب پیرامون چشم راست و چپ وجود داشت. ساییدگی در حال التیام در نواحی: سمت راست پیشانی، بالای ابروی چپ و پل بینی مشاهده گردید. جراحات بخیه شده قدام لاله گوش چپ مشهود بود. آثار خروج خون از گوش راست مشاهده شد. شکستگی استخوانی در صورت مشهود و ملموس نبود. در گردن: آثار پارگی، بریدگی، کبودی و شیار گردنی مشهود و ملموس نبود. حرکات مهره های گردن طبیعی و شکستگی - دررفتگی استخوانی مشهود و ملموس نبود. در قفسه سینه آثار اقدامات احیای قلبی - ریوی وجود داشت. در هر دو سمت قفسه سینه بریدگی فاقد بخیه به طول دو سانتیمتر محل تعبیه لوله سینه ای در فضای بین دنده ای چهارم و پنجم در خط به اصطلاح قدام زیر بغل وجود داشت. (اقدام درمانی - بیمارستانی). به جز موارد ذکر شده: آثار پارگی و بریدگی در قفسه سینه مشهود و ملموس نبود. شکستگی استخوانی در جناغ مشهود و ملموس نبود. در لمس قفسه سینه شکستگی در قدام دنده های سمت راست و چپ ملموس بود. بریدگی بخیه زده شده به طول دو سانتیمتر از برای جستجوی خون در شکم در کنار ناف مشهود بود. ( اقدام درمانی - بیمارستانی). در شکم: آثار پارگی، بریدگی، کبودی و خراشیدگی مشهود و ملموس نبود. ساییدگی در حال التیام کتف راست و پهلوی راست وجود داشت. در خلف تنه: به جز موارد ذکر شده: آثاری دال بر ضرب و جرح و شکستگی استخوانی مشهود و ملموس نبود. در ناحیه تناسلی و مقعد نکته غیر طبیعی مشاهده نشد. در چین هر دو دست آثار تزریق ( احتمالاً بیمارستانی ) مشاهده گردید. در اندام های فوقانی: ساییدگی در حال التیام در نواحی: خلف آرنج دست راست، خلف دست چپ، خلف انگشت دست دوم و سوم دست چپ وجود داشت. در اندام های تحتانی: ساییدگی منطقه ای در حال التیام در نواحی: قدام زانوی پای راست، خلف پای چپ، قوزک داخلی مچ پای چپ توام با کبودی در حال جذب مچ پای چپ مشهود بود. به جز موارد مذکور در اندام های فوقانی و تحتانی: آثار پارگی،

چنانچه کادر مربوطه برای فرج مطالب مورد نظر کسبی نمی باشد از پشت برگ استفاده نمایند.

درج تاریخ و امضا به همراه نام و نام خانوادگی پزشک پزشکان معاینه کننده، بر تمامی گزارش معاینه جسد و در تمامی صفحه ها در صورتی که بیش از یک صفحه باشد، درج فرمایند.



بریدگی و شکستگی استخوانی با جابه‌جایی مشهود و ملموس نبود. در کالبد گشایی؛ پوست سر باز شد. زیر پوست سر در تمام آهیانه ای - گیجگاهی راست دارای خونمردگی بود. در استخوان جمجمه شکستگی بدون جابه‌جایی در ناحیه گیجگاهی راست مشاهده گردید. جمجمه به طور کامل پهن دانه شد. بافت مغزی در ناحیه لوب گیجگاهی راست دارای کوفتگی بود. خونریزی زیر پرده سخت شامه ای در لوب پیشانی - آهیانه ای و گیجگاهی راست مغز و تمام سطح مخچه مشاهده شد. در برش مخچه، پل مغزی و ساقه مغزی پارگی، کوفتگی مشاهده نمود. سخت شامه جدا گردید، خونریزی خارج سخت شامه ای در ناحیه گیجگاهی راست وجود داشت. پوست از چانه تا عارضه باز شد. زیر پوست گردن و لایه عضلات و عناصر حیاتی گردن خونمردگی و خونریزی مشاهده نشد. شکستگی استخوان لامی و غضروفی مشهود نبود. داخل حلق و حنجره خالی بود. در مهره‌های گردن شکستگی و دررفتگی مشهود و ملموس نبود. زیر پوست قفسه سینه در سطح قدام منطبق بر شکستگی دنده ای دارای خونمردگی بود. استخوان ترقو ای راست و چپ و دنده های دوم تا نهم در قدام قفسه سینه دچار شکستگی شده بودند. در استخوان جناغ شکستگی مشاهده نشد. استخوان جناغ برداشته شد. در فضای چپ حدود ۴۰۰ سی سی خون مشاهده شد. ریه‌ها در سمت طرفین دارای چسبندگی به دیواره های جنب بودند. ریه‌ها به صورت بلوک خارج شد. در برش ریه ها خیز متوسط وجود داشت. خونریزی، کوفتگی در قدام در ریه ها مشاهده شد. در راههای هوایی خون و جسم خارجی مشهود نبود. عروق بزرگ ناف ریه بررسی شد، آمبولی یافت نگردید. پریکاردم باز شد، فاقد چسبندگی بود. مایع پریکارده به رنگ و حجم طبیعی بود. قلب بعد از برش و شستشو ۵۱۰ گرم بود. سطح قلب دارای چربی بیش از حد طبیعی بود. در عروق خون رسان قلبی در سمت چپ تنگی در حدود ۶۰ درصد و در سمت راست تنگی در حدود ۴۰ درصد وجود داشت. در برش قلب افزایش ضخامت بطن چپ توام با فیروز پراکنده در دیواره بطن چپ مشاهده گردید. زیر پوست شکم فاقد خونمردگی بود. در حفره صفاق خون و مایع اضافی یافت نشد. معده و روده ها دارای نما و رنگ طبیعی بودند. معده باز شد، حاوی مواد اندک بود. انسداد و پارگی در معده و روده‌ها مشاهده نشد. کبد و اطحال دارای شکل و اندازه طبیعی نسبت به سن و وزن بودند. پارگی و کوفتگی در کبد و اطحال مشاهده نشد. لگن فاقد خونمردگی بود. مثانه خالی بود. در فضای خلف صفاق خونمردگی اندک در لایه عضلات کمری مشاهده شد. شکستگی با جابه‌جایی در ستون فقرات مشهود و ملموس نبود. بر حسب ملاطاف بالینی نامبرده با تابلو ضربه به سر و قفسه سینه به بیمارستان منتقل و در کمتر از ۴۸ ساعت فوت شده است. علت فوت صدمات متعدد بدنی بر اثر برخورد با جسم سخت تعیین گردید. جواز دفن به نام متوفی صادر شد.

پزشک معاین: دکتر سیاح ملی

دکتر اشرفیان  
رئیس سالن تشریح پزشکی قانونی تبریز

دکتر سیاح ملی

تاریخ: ۱۴۰۰/۸/۲۲  
شماره: ۱۴۳۷  
پوست:

بِسْمِ اللَّهِ الرَّحْمَنِ الرَّحِيمِ  
اداره کل پزشکی قانونی استان آذربایجان شرقی  
اداره کل پزشکی قانونی آذربایجان شرقی



## دادیار محترم شعبه ۱۳ دادسرای عمومی و انقلاب تبریز

سلام علیکم

احتراماً در پاسخ به نامه شماره ۱۴۰۰۳۰۹۹۰۰۲۳۲۴۲۳۸۰-۱۴۰۰/۷/۲۲ در مورد متوفی عگشساسه) س اله فرزند غلامرضا اعلام می دارد:

صدمات غیر مسری: ۱-ساییدگی در حال التیام خلف آرنج دست راست (حارصه) ۲-  
ساییدگی در حال التیام خلف دست چپ (حارصه) ۳-ساییدگی در حال التیام خلف انگشت دست دوم و سوم دست چپ (جمعاً دو فقره حارصه) ۴-ساییدگی منطقه ای در حال التیام قدام زانوی پای راست (حارصه) ۵-ساییدگی منطقه ای در حال التیام خلف پای چپ (حارصه) ۶-ساییدگی منطقه ای در حال التیام قوزک داخلی مچ پای چپ (حارصه) ۷-کبودی در حال جذب مچ پای چپ وجود داشته است. صدمات دیگر اعلام شده در شرح معاینه جسد مسری در فوت تلقی می گردد. صدمات اعلامی دارای دیه مقدر می باشد.

پزشک معاین: دکتر سیاح ملی

از طرف: دکتر علی صفائی فرد

مدیر کل پزشکی قانونی استان آذربایجان شرقی



وزارت بهداشت، درمان و آموزش پزشکی

سازمان پزشکی قانونی

اداره کل پزشکی قانونی استان

اداره پزشکی قانونی شهرستان

سالن تشریح تالار تشريح تبريز

برگ گزارش معاینه جسد

ق.ظ.ا.۰۸.۰۳۸۰۹

محل الصاق یا چاپ مکتب

شماره پرونده: ۳۰۳  
شماره پرونده: ۳۱۲۳۲  
شماره جواز: ۳۱۲۳۲

هویت: <input type="checkbox"/> شناس <input type="checkbox"/> ناشناس	جنس: <input type="checkbox"/> مذکر <input type="checkbox"/> مؤنث	نام خانوادگی: ۰۰:۰۰	نام: ۰۰:۰۰	نام پدر: ۰۰:۰۰	نام و نام خانوادگی پدر/پوشکان معاینه کننده: صمدی راد
شماره ملی: ۱۶۹۰۲۲۴۸۵۱	شماره شناسنامه/گذرنامه:	نام و نام خانوادگی پزشک/پوشکان معاینه کننده:	تاریخ معاینه: ۱۴۰۰/۰۲/۱۷	ساعت معاینه: ۱۰:۰۰	محل معاینه: ن تشريح تبريز
مرجع درخواست کننده: کلانتری ۱۱	تاریخ معاینه: ۱۴۰۰/۰۲/۱۷	ساعت معاینه: ۱۰:۰۰	محل معاینه: ن تشريح تبريز	تاریخ فوت: ۱۴۰۰/۰۲/۱۶	تاریخ فوت: ۱۴۰۰/۰۲/۱۶

حالت فوت: تحت بررسی

شرح معاینات و کالبدگشایی:

به نام خدا، پیکر مورد معاینه متعلق به خانم بیست ساله با قد تقریبی ۱۶۵ سانتیمتر و وزن متناسب با قد می باشد که عربان و پیچیده در کاور بیمارستانی به تالار تشریح اعزام شده است. جمود نعشی مستقر و کیبوی نعشی در خلف جسد تشکیل شده است. زمان فوت بر اساس پرونده بیمارستانی به تاریخ ۱۴۰۰/۲/۱۶ می باشد. در معاینه ظاهری موهای سر کوتاه شده بود. جراحی بخیه شده پوست ناحیه گیجگاهی راست در بالای لاله گوش راست و جراحی لاله گوش راست مشهود است. در پوست ناحیه شقیقه راست خراشیدگیهای متعدد بهبود یافته به تعداد چهار عدد مشهود است. آثار تزریق بیمارستانی در چین آنجهها و ناحیه مغبنی هر دو طرف مشهود است. لید سینه ای بر روی قدام سینه مشهود بود. اثر اقدامات احیا بر جای نمانده بود. در جناغ و دنده ها شکستگی لمس نشد. در بررسی اندامها آثار ضرب و جرح واضح مشاهده نشد. در کالبدگشایی پوست سر باز شد. خونمردگی مختصر در حال جذب زیر پوست سر در ناحیه گیجگاهی راست و لابلای عضلات ناحیه گیجگاهی راست مشهود است. عضلات کنار زده شد. شکستگی به طول حدود ده سانتیمتر به صورت فرورفته در استخوان گیجگاهی راست مشهود است. استخوان جمجمه برداشته شد. شکستگی استخوان گیجگاهی راست منجر به پارگی سخت شامه و لاسراسیون لوب گیجگاهی راست مغز شده بود. مغز ادماتو بود. عروق مغز به شدت پر خون بود ولی خونریزی بیرون و زیر سخت شامه و زیر پرده عنکبوتیه و در نسج مغز مشاهده نگردید. خط شکستگی از نمای داخل جمجمه نیز مشخص بود. نمونه بافت مغز جهت بررسی آسیب شناسی برداشته شد. پوست قدام گردن، سینه و شکم باز شد. در هنگام برش دنده ها هوا با فشار از فضای جنب هر دو طرف خارج شد. در آبشامه خون و مایع غیرطبیعی نداشت. قلب فاقد یافته غیرطبیعی بود. هر دو ریه کاملاً روی هم خوابیده (کلابه) بودند. در فضای جنب خون و مایع غیرطبیعی دیگری مشاهده نگردید. در برش ریه ها کلابه و دارای قوام اسفنجی بوده و در ریه چپ قوام گوشتی در لوب تحتانی داشت. حلق و حنجره باز شد. آمفیژم زیرجلدی لمس شد. خونمردگی در عضلات حلق و حنجره نداشت. برای متوفی تراکتوستومی انجام شده بود. در بررسی تراشه فیروز در ناحیه زیرطناهای صوتی مشهود بود. مخاط تراشه در سطح خلفی زیر تا دهان صورتی محتقن بود. پارگی و سوراخ بارزی در تراشه یافت نگردید. در بررسی شکم مایع و خون در

چنانچه کاور مربوطه برای مرجع مطالب مورد نظر کالی نمی باشد و پشت برگ استفاده ننماید.  
درج تاریخ و امضا به همراه نام و نام خانوادگی پزشک/پوشکان معاینه کننده، در فضای گزارش معاینه جسد و در فضای معینه ما در صورتی که پیش از یک هفته بعد از فوت است.

شرح معاینات و کالبدگشایی:

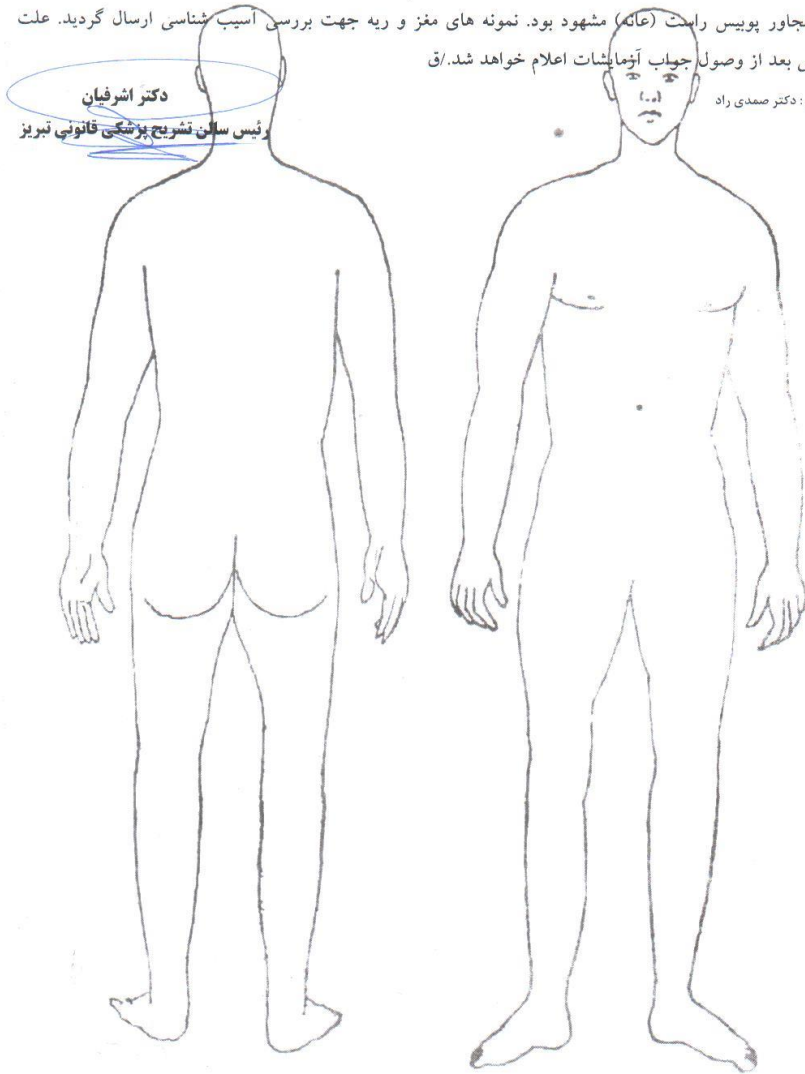
حفره صفاق نداشت، امعاء و احشا یافته غیرطبیعی نداشتند. رحم کوچک و فاقد محصول حاملگی بود. خونمردگی در عضلات مجاور پویس راست (عانه) مشهود بود. نمونه های مغز و ریه جهت بررسی آسیب شناسی ارسال گردید. علت فوت قطعی بعد از وصول جواب آزمایشات اعلام خواهد شد. ا/ق

پزشک معاین: دکتر صمدی راد

(...)

دکتر اشرفیان

رئیس ستاد تشریح پزشکی قانونی تبریز





پزشکان  
اتحادیه پزشکی قانونی آذربایجان شرقی  
جمهوری آذربایجان

تاریخ: ۱۴۰۰/۰۹/۱۵  
شماره: ۳۰۲  
پست

## دادستان محترم دادسرای عمومی و انقلاب آذرشهر

سلام علیکم

احتراماً در پاسخ به مرقومه به شماره ۱۴۰۰۳۰۹۹۰۰۳۰۰۴۰۱۶۰-۱۴۰۰/۹/۱۵ به استحضار میرساند متوفیه، زاده ۱۴۰۰/۰۱/۱۸ بر باده فرزند حسین در تاریخ ۱۴۰۰/۱/۱۸ در مرکز درمانی پذیرش شده است و در تاریخ ۱۴۰۰/۲/۱۶ با تشخیص شکستگی جمجمه و ضربه مغزی متعاقب برخورد با جسم سخت فوت نموده است لذا در زمان معاینه جسد جراحات مشارالیها بهبود یافته بودند. براساس مستندات بالینی و مشاوره تخصصی پزشکی قانونی موجود در پرونده صدمات جسمی ایشان به غیر از شکستگی جمجمه و ضربه مغزی که منجر به فوت مشارالیها شده است به شرح زیر می باشد: ۱- سائیدگی (حارصه) خلف میچ دست راست ۲- شکستگی بازوی تحتانی عانه راست لگن (ارش به میزان چهار درصد دبه کامل) ۳- شکستگی در طرف راست استخوان خاجی که دبه متعلقه حداقل به میزان ده درصد (۱۰٪) دبه کامل می باشد. /ق  
پزشک معاین: دکتر صمدی راد

دکتر علی صفائی فرد

مدیر کل پزشکی قانونی استان آذربایجان شرقی



وزارت بهداشت، درمان و آموزش پزشکی

سازمان پزشکی قانونی

اداره کل پزشکی قانونی استان

اداره پزشکی قانونی شهرستان

سالن شرح تاالار تشریح تبریز

برگ گزارش معاینه جسد

ب ظ ۱۳۳۱۲۴

محل الصاق یا چاپ مکتب

شماره پرونده: ۱۷۱۷  
 شماره پرونده: ۳۳۱۱۷  
 شماره جواز:

هویت: <input type="checkbox"/> شناس <input type="checkbox"/> ناشناس	جنس: <input type="checkbox"/> مذکر <input type="checkbox"/> مؤنث	نام خانوادگی: ۱۳	نام: ۵۰۶۱	نام پدر: <small>بروز در روز معاینه</small>	نام و نام خانوادگی مادر: <small>بروز در روز معاینه</small>	تاریخ تولد: ۱۳۴۸ سن: ۵۲
شماره ملی: ۱۵۸۰۲۰۹۲۵۴	شماره شناسنامه/گذرنامه:	نام و نام خانوادگی پزشک/پزشکان معاینه کننده: خوشنویس				

مرجع درخواست کننده: امی بخش صوفیان	تاریخ معاینه: ۱۴۰۰/۰۸/۱۷	ساعت معاینه: ۱۳:۵۰	محل معاینه: ن تشریح تبریز	تاریخ فوت: ۱۴۰۰/۰۸/۱۶
------------------------------------	--------------------------	--------------------	---------------------------	-----------------------

هلت فوت:   
 صدمات متعدد بدنی متعاقب برخورد با جسم سخت

شرح معاینات و کالبدگشایی:

هوالباقی: جسد متعلق به آقای ۵۲ ساله با قد حدود ۱۷۵-۱۷۰ سانتیمتر و وزن ۸۵-۸۰ کیلوگرم که در کاور به این مرکز ارسال شده است. کیبودی نعشی در خلف تنه تشکیل شده است. جمود نعشی تشکیل شده است. از زمان فوت حدود ۱۲ الی ۲۴ ساعت سپری شده است. در معاینه ظاهری صورت خون آلود بود. پارگی در قسمت میانی پیشانی و سائیدگی در قسمت میانی فوقانی پیشانی و در سمت چپ پیشانی رویت شد. خونریزی از گوشها مشهود بود. شکستگی فک تحتانی ملموس بود. آثار سوختگی و احتقان و پتشی رویت نشد. جسم خارجی داخل دهان مشهود نبود. آثار فشاری اطراف دهان و بینی رویت نشد. در گردن آثار ضرب و جرح و شیار و سوختگی رویت نشد. حرکات مهره های گردنی طبیعی بود. شکستگی در مهره های گردنی ملموس نبود. در قفسه سینه و شکم و خلف آثار ضرب و جرح و سوختگی رویت نشد. شکستگی در دنده ها ملموس بود. شکستگی در مهره های کمری ملموس نبود. در ناحیه تناسلی و مقعد آثار ضرب و جرح و سوختگی رویت نشد. در اندام ها شکستگی در ساعد چپ و پارگی در مچ دست چپ در قسمت خلفی و سائیدگی در قسمت خلفی تحتانی بازوی چپ و سائیدگی زانوی چپ و راست و سائیدگی پشت دست راست رویت شد. در کالبدگشایی پوست سر باز شد. خونمردگی زیر پوست سر به صورت واضح مشهود نبود. جمجمه برداشته شد. مغز خارج شد. خونریزی زیر سخت شامه در ناحیه پیشانی رویت شد. قوام مغز طبیعی بود. شکستگی در قاعده جمجمه رویت نشد. خونمردگی در زیر قاعده جمجمه مشهود بود. پوست قفسه سینه باز شد. خونمردگی زیر پوست قفسه سینه در قسمت فوقانی میانی رویت شد. شکستگی در جناغ مشهود نبود. جناغ برداشته شد. خون به میزان حدود ۳۰۰-۲۰۰ سی سی در هر دو فضای جنب رویت شد. شکستگی در دنده های ۱ تا ۷ سمت چپ و ۲ تا ۵ سمت راست مشهود و ملموس بود. خونمردگی در خلف ریه راست و چپ رویت شد. پارگی در لوب تحتانی ریه راست در قسمت خلفی رویت شد. خونمردگی در خلف قفسه سینه رویت شد. پوست شکم باز شد. خونمردگی زیر پوست شکم رویت نشد. معده و روده ها بدون پارگی و خونمردگی بودند. کبد و طحال دارای اندازه و قوام و رنگ طبیعی بودند. آثار پارگی و خونمردگی رویت نشد. خونمردگی در خلف صفاق و لگن رویت نشد.

چنانچه کاور مربوطه برای مرجع مطالب مربوط نظر کائنات باشد و پشت برگ استفاده ننماید.   
 مرجع تاریخ و قضا به همراه نام و نام خانوادگی پزشک/پزشکان معاینه کننده در فضای گزارش معاینه جسد و در فضای صحنه ما در صورتی که پیش از یک هفته باشد افراس است.

تاریخ: ۱۴۰۱/۰۹/۱۱  
شماره: ۱۷۱۷  
پست:

پست سازمانی  
معاونت رئیس هیأت مدیره  
اداره پزشکی قانونی



### دادیار محترم شعبه ۲۳ دادسرای عمومی و انقلاب تبریز

سلام علیکم

احتراماً در پاسخ به نامه شماره ۱۴۰۰/۹/۱۱-۱۴۰۰۳۰۹۹۰۰۲۹۵۰۲۶۷۷ در مورد متوفی **شروین یاجاجی** فرزند ولی پرونده بررسی شد. با توجه به نحوه فوت متوفی و اینکه در صحنه فوت شده است و علت فوت ضدمات متعدد بدنی متعاقب برخورد با جسم سخت تعیین شده است، کلیه ضدمات مسری در فوت می باشند. بق

پزشک معاین دکتر علی شوریس

**دکتر علی صفائی فرد**

**مدیرکل پزشکی قانونی استان آذربایجان شرقی**

